

INCIDENȚA DRENAJULUI LIMFATIC ATIPIC LA PACIENȚII CU MELANOM MALIGN

Florin Suru, Adrian Maghiar

Catedra de Chirurgie, Facultatea de Medicină și Farmacie, Universitatea Oradea

Adresa pentru corespondență:

Florin Suru

Tel. 0744760240

E-mail: fl_suru@yahoo.com

Primit: 15.01.2014

Acceptat: 28.02.2014

Med Con March 2014, Vol 9, No 1, 103-107

Rezumat

Ganglionii limfatici regionali care drenează din melanomul primar reprezintă locul comun de metastazare inițială la pacienții în stadiile I și II de boală. Prin urmare, localizarea precisă și stadializarea ganglionilor limfatici de drenaj sunt cruciale în tratamentul acestor pacienți. Studiile limfoscintigrafice au demonstrat variabilitatea modelelor de drenaj limfatic din diferite regiuni de melanom malign primar.

Obiectiv: Corelarea modelelor de drenaj limfatic din următoarele trei surse: predicție clinică preoperatorie bazată pe localizarea anatomică a tumorii primare, modelul de drenaj limfatic determinat de limfoscintigrafia preoperatorie și identificarea nodulului limfatic santinelă (SLN) în cursul intervenției chirurgicale.

Material și metodă: Limfoscintigrafia preoperatorie a fost efectuată pe 154 de pacienți internați și operați pe secția de Chirurgie Oncologică a Spitalului Municipal Timișoara cu diferite stadii de melanom malign primar.

Rezultate: Limfoscintigrafia preoperatorie a identificat cel puțin un SLN pentru toți pacienții incluși în studiu. 6 (33,33%) pacienți cu melanoame ale capului și gâtului dintre cei 18 pacienți analizați au prezentat cel puțin 1 SLN în afara zonelor anticipate clinic. Discordanța pentru melanoamele de trunchi a fost observată în 16 (24,61%) din 65 de cazuri.

Melanoamele de pe extremități au arătat drenaj spre SLN atipic în 4 (16,66%) din 24, respectiv 3 (6,38%) din 47 de pacienți pentru membrele superioare, respectiv inferioare. Incidența generală de drenaj limfatic atipic a fost de 18,83% (29 de pacienți din totalul de 154).

Concluzii: Drenajul atipic este mai frecvent în cazul melanoamelor capului și gâtului, urmat de cele de pe trunchi. Limfoscintigrafia preoperatorie permite definirea unor modele de drenaj individuale, personale, contribuind astfel în mare parte la succesul disecției selective de nod limfatic santinelă.

Cuvinte cheie: melanom malign, limfoscintigrafie, nodul limfatic santinelă, drenaj limfatic atipic

Introducere

Nodulii limfatici regionali care drenează din melanomul primar sunt cele mai comune locuri de metastazare inițială la pacienții în stadiile I și II de boală [1]. Prin urmare, localizarea precisă și stadializarea nodulilor limfatici de drenaj sunt cruciale în tratamentul acestor pacienți.

În mod tradițional, nodulii limfatici de drenaj au fost disecați în scopuri profilactice. Bazinele disecate în disecția electivă a nodului limfatic s-au bazat pe modelele anatomice de coloid de drenaj limfatic cutanat pe cadavre descris de Sappey [2] și modificate de Sugarbaker și McBride [3], bazate pe modele clinice.

Dezvoltarea tehnicii de disecție selectivă a nodulului limfatic santinelă (SSLND) pentru pacienții cu melanom reprezintă un progres major în tratamentul acestora [4]. Numeroase studii au constatat că starea SLN prezice în mod sigur starea bazinului nodal [5]. Această tehnică minim invazivă permite evaluarea patologică a SLN. Când rezultatele evaluării patologice sunt negative nu mai este necesară disecția nodulilor limfatici din bazin [6]. Cu toate acestea, precizia tehnicii SSLND depinde de fiabilitatea localizării preoperatorie limfoscintigrafice a SLN. Limfoscintigrafia s-a dovedit a fi un excelent predictor al drenajului limfatic de la melanomul primar bazat pe recurențe nodale, fapt demonstrat prin urmărire pe termen lung [7].

Studiile limfoscintigrafice timpurii au demonstrat variabilitatea modelelor de drenaj limfatic din diferite regiuni de melanom malign primar. Deși regiunea capului și gâtului pare să arate cea mai mare variabilitate [8], regiunea toracelui demonstrează, de asemenea, variații semnificative [9,10], în special pentru melanoamele apărute pe linia mediană și în apropierea liniei Sappey. Drenajul de la melanoamele extremităților a fost considerat a fi mai puțin variabil.

Limfoscintigrafia preoperatorie și intraoperatorie prin cartografierea SLN poate constitui o alternativă preferată la metoda tradițională de disecție electivă a nodulului bazată pe predicții preoperatorii anatomice [11]. Limfoscintigrafia preoperatorie va identifica cu mare precizie drenarea bazinului nodal, după care cartografierea intraoperatorie a SLN va facilita SSLND pentru stadializarea corectă a bazinului nodal, scutind astfel aproximativ 80% din pacienții cu melanom malign de o disecție limfatică electivă inutilă [4].

Obiectivul studiului este de a evalua incidența drenajului limfatic neconcordanț cu modelul anatomic clasic la pacienții cu melanom malign invaziv. În acest sens au fost comparate rezultatele cartografierii drenajului limfatic prin limfoscintigrafie pre- și intraoperatorie cu modelele tradiționalele anatomice și cele cu predicții clinice.

Material și metodă

Pacienții pentru acest studiu observațional, retrospectiv și prospectiv, de cohortă, au fost selectați dintre bolnavii internați pe Secția de Chirurgie Oncologică a Spitalului Municipal Timișoara pentru melanom malign invaziv în perioada 2001-2013.

Toți bolnavii care au fost supuși biopsiei de tumoră primară și disecției selective de SLN în urma limfoscintigrafiei, au fost identificați. Au fost excluși pacienții sub 18 ani și gravidele.

Ca o descriere scurtă a tehnicii limfoscintigrafiei: technetium Tc 99m (^{99m}Tc) sulfuric coloid filtrat printr-un filtru de 22 μm a fost injectat intradermic în jurul tumorii primare sau a cicatricii după biopsie. Cu ajutorul camerei gamma-cap dublu (ADA Vertex) se obțin imediat imagini dinamice pentru a evalua absorbția radiotrasorului în căile limfatice. Imaginile întârziate se înregistrează de la 20 de minute până la 2 ore pentru depistarea tuturor bazinelor predispușe instalării metastazelor și a studierii asimilării substanței radiocoloidale prin vizualizarea urmelor în ficat. Localizarea SLN se marchează pe piele cu colorant (cerneală neradioactivă).

Înainte de începerea intervenției chirurgicale se injectează limfazurin albastru – Bleu Patent (1% într-o soluție apoasă) în jurul melanomului primar, sau în jurul locului unde a fost făcută biopsia (aproximativ 4 puncte).

Procedura disecției selective de nodul limfatic santinelă este asociată unei largi excizii locale a tumorii primare. Folosind o sonda gamma manuală (Neoprobe Corporation, Dublin, Ohio) se localizează nodulii limfatici cu emisii ridicate gamma. Pentru identificarea exactă a SLN s-au folosit ratele înalte de semnal nodul-fundal [12], sau colorația în albastru a nodulilor limfatici.

Predicția clinică a localizării bazinelor limfatice de drenaj din locul tumorii primare s-a făcut conform modelelor standard de drenaj. Pentru membrele inferioare, drenajul limfatic din zona cutanată este așteptat în aria inghinală (femurală). Drenajul în aria poplitee a fost considerat atipic. Pentru membrele superioare singura zonă presupusă a fost cea axilară. Drenajul în zonele epitrochleare sau supraclaviculare au fost considerate atipice.

Pentru pacienții cu melanoame pe trunchi drenajul limfatic este așteptat în cea mai apropiată zonă inghinală sau axilară [2,3]. Dacă tumora primară a fost localizată sub 2,5 cm de linia mediană, drenajul poate apărea pe oricare parte sau bilateral, nefiind considerat atipic. Similar, pentru melanomele primare situate sub 2,5 cm de linia Sappey, drenajul poate apărea în zonele ipsilaterale inghinal sau axilar, sau ambele. De exemplu, o tumoră primară localizată în jurul ombilicului sau în aria L2 poate drena în orice combinație de bazine inghinale sau axilare, fără să fie considerată atipică.

Pentru bolnavii cu melanom malign primar localizat la nivelul capului sau gâtului, algoritmul de detectare a drenajului aberant s-a bazat direct pe modelul ilustrat de O'Brien și colab. [8]. Leziunile primare au fost clasificate după locație în 10 regiuni ale capului și gâtului. Ariile de drenaj identificate au fost: parotidiană (aria 1),

submandibulară sau triunghiul submentonier (aria 2), jugulară superioară (aria 3), jugulară mijlocie (aria 4), jugulară inferioară (aria 5), triunghiul posterior (aria 6) și zona occipitală (aria 7). Dacă o tumoră primară a arătat drenaj limfatic în afara ariei de predicție, acel drenaj a fost considerat atipic. Ariile de drenaj corespunzătoare regiunilor tumorii primare sunt prezentate în Tabelul I.

Criteriile urmărite în acest studiu au fost numărul și localizarea SLN pentru fiecare pacient în parte și compararea acestora cu modelul de drenaj anatomic descris anterior. În afară de aceste date au mai fost notate: vârsta, sexul, nivelul de invazie Clark, grosimea pe scala Breslow și rezultatul histopatologic al SLN.

Rezultate

Numărul pacienților care au îndeplinit criteriile de includere și excludere din acest studiu a fost de 154. Dintre aceștia au fost 60 (39%) de bărbați și 94 (61%) de femei, cu o vârstă medie de 53,9 ani (Deviația Standard=13,45).

Grosimea medie a melanomului primar măsurat pe scala Breslow a fost de 2,53 mm (DS=1,43), cu nivel median de invazie Clark de 3 (IC95%=3-4).

Tabel I. Ariile de drenaj corespunzătoare regiunilor tumorii primare

Localizare tumoră primară	Aria anticipată de drenaj
Scalp anterior	1-4
Scalp coronal (bandă de 5 cm)	1-6
Scalp posterior	2-5,7
Față	1-4
Ureche	1-6
Gât antero-superior	1-5
Gât coronal (bandă de 5 cm)	1-6
Gât postero-superior	2-5,7
Gât antero-inferior	3-5
Gât postero-inferior	3-5

Tabelul II. Numărul de SLN identificate intraoperator

Număr SLN identificați	Nr. pacienți	Procent (%)	p*
0	5	3,2%	
1	115	74,7%	
2	26	16,9%	<0,0001
3	4	2,6%	
4	4	2,6%	

* testul chi-pătrat

Tabel III. Cazuri de atipie, analizând rezultatele limfoscintigrafiei împreună cu modelele de drenaj limfatic predictive

Localizarea tumorii primare și modelul de drenaj limfatic	Cauza drenajului atipic	Număr de cazuri
Cap și gât (n=18)		
Standard	Fără	12
Drenaj într-o arie neconformă ariei anticipate*	Drenaj atipic	6
Trunchi (n=65)		
Standard	Fără	49
Axilar contralateral	Drenaj peste linia mediană	6
Inghinal contralateral	Drenaj peste linia mediană	1
Cervical anterior și/sau posterior	Drenaj atipic	2
Supraclavicular	Drenaj atipic	3
Perete toracic	Drenaj atipic	2
Lombar inferior	Drenaj atipic	1
Triunghi posterior	Drenaj atipic	1
Extremități superioare (n=24)		
Axilar	Fără	20
Axilar și epitrohlear	Bazin adițional	1
Axilar și supraclavicular	Bazin adițional	1
Axilar și subclavicular	Bazin adițional	1
Numai supraclavicular	Drenaj atipic	1
Extremități inferioare (n=47)		
Inghinal	Fără	44
Inghinal și popliteu	Bazin adițional	3

* vezi Tabelul I

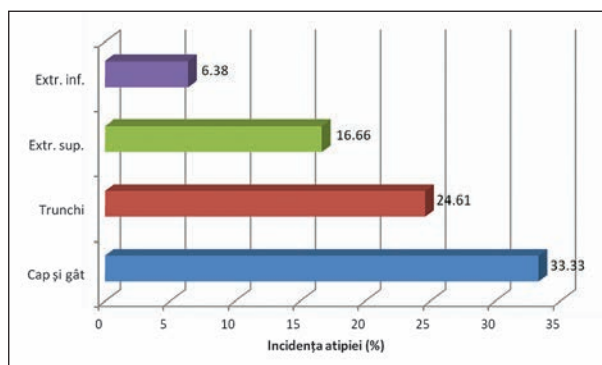


Figura 1. Incidența apariției drenajului atipic

Toți pacienții au fost supuși limfoscintigrafiei, identificându-se cel puțin un bazin de SLN preoperator. Tabelul II arată numărul de SLN identificate intraoperator.

În ceea ce privește rezultatul histopatologic, din totalul de 154 de pacienți, 61 (39,6%) de bolnavi au fost găsiți cu micrometastaze la nivelul SLN disecați. Acești pacienți au suferit o evidare ganglionară extensivă.

Analizând rezultatele limfoscintigrafiei împreună cu modelele de drenaj limfatic predictive s-au observat cazuri de atipie (Tabel III).

Incidența apariției drenajului atipic respectă datele din literatură, fiind cea mai frecventă la nivelul capului, gâtului și trunchiului ($p=0,0330$, testul chi-pătrat), Figura 1.

Incidența generală de drenaj limfatic atipic a fost de 18,83% (29 de pacienți din totalul de 154 de cazuri).

Discuții

Studiul nostru a evidențiat că la majoritatea pacienților numărul SLN identificați intraoperator a fost de 1 sau 2, iar prezența micrometastazelor de melanom malign a fost de aproape 40% din cazuri.

Comparând frecvența drenajului atipic pentru diferite localizări a melanomului primar se constată predominanța acestuia în cazul tumorilor primare de pe trunchi, cap și gât care reprezintă mai mult de 55% din cazurile de drenaj atipic.

Valoarea ridicată a incidenței generale a drenajului limfatic atipic conferă limfoscintigrafiei o importanță deosebită în cartografierea SLN.

Din această analiză s-a evidențiat clar că în lipsa limfoscintigrafiei și a cartografierii exacte a drenajului limfatic individualizat pentru fiecare pacient, riscăm ca adevăratul SLN să nu fie identificat și disecat.

Aceste rezultate se apropie de observațiile studiilor din literatură. Incidența nodulilor limfatici pozitivi la

examenul histopatologic este ușor crescută față de studiile asemănătoare [13], ceea ce se explică probabil și prin faptul că pacienții au prezentat o boală mai avansată în momentul internării față de loturile studiate în literatură.

În schimb incidența generală și repartiția pe regiunile corpului a cazurilor de drenaj limfatic atipic din melanomul primar au fost comparabile cu datele din literatură [14].

Concluzii

Limfoscintigrafia preoperatorie este o condiție esențială pentru o disecție selectivă de SLN.

În cazul melanoamelor de pe extremități, metoda permite identificarea rară a drenajului spre alte bazine decât cele axilare și inghinale. Pentru tumorile primare localizate pe trunchi, modelele de drenaj standard pot include bazine ipsilaterale sau bilaterale, iar drenajul atipic poate implica noduli în tranziție, sau noduli de drenaj neobișnuiți. Drenajul melanoamelor localizate pe pielea capului și gâtului este foarte variabil, iar limfoscintigrafia oferă o armă importantă care să ghideze chirurgia spre ariile care drenează un anumit melanom primar.

Limfoscintigrafia preoperatorie permite definirea unor modele de drenaj individuale, personale, contribuind astfel în mare parte la succesul disecției selective de nodul limfatic santinelă.

Referințe

- Balch CM, Soong SJ, Gershenwald JE, et al. *Prognostic factor analysis of 17,600 melanoma patients: validation of the American Joint Committee on Cancer melanoma staging system.* J Clin Oncol 2001;19:3622–3634.
- Sappey MPC. *Anatomie, Physiologie, Pathologie des Vaisseaux Lymphatiques Considé 're 's Chez l'Homme et les Verte 'bre 's.* Paris, France: DeLahaye A, Lecrosnier E; 18[74]85.
- Sugarbaker EV, McBride CM. *Melanoma of the trunk: the results of surgical excision and anatomic guidelines for predicting nodal metastasis.* Surgery 1976; 80:22-30.
- Leong SPL. *The role of sentinel lymph node in human solid cancer.* In: Devita VT, Hellman S, Rosenberg SA, eds. PPO Updates. Philadelphia, Pa: Lippincott-Raven Publishers; 1998:1-12.
- Morton DL, Thompson JF, Cochran AJ, et al. *Sentinel node biopsy or nodal observation in melanoma.* N Engl J Med 2006; 355:1307-17.
- Clary BM, Brady MS, Lewis JJ, Coit DG. *Sentinel*

- lymph node biopsy in the management of patients with primary cutaneous melanoma: review of a large single-institutional experience with an emphasis on recurrence.* Ann Surg 2001;233:250-8.
7. Berger D, Feig B, Podoloff D, et al. *Lymphoscintigraphy as a predictor of lymphatic drainage from cutaneous melanoma.* Ann Surg Oncol 2004; 4:247-51.
 8. O'Brien CJ, Uren RF, Thompson JF, et al. *Prediction of potential metastatic sites in cutaneous head and neck melanoma using lymphoscintigraphy.* Am J Surg 1995; 170:461-6.
 9. Uren DF, Howman-Giles RB, Shaw HM, Thompson JF, McCarthy WH. *Lymphoscintigraphy in high risk melanoma of the trunk: predicting draining node groups, defining lymphatic channels and locating the sentinel node.* J Nucl Med 1993; 34:1435-40.
 10. Lamki LM, Logic JR. *Defining lymphatic drainage patterns with cutaneous lymphoscintigraphy.* In: Balch CM, Houghton AN, Milton GW, Sober AJ, Soong SJ, eds. *Cutaneous Melanoma.* 2nd ed. Philadelphia, Pa: Williams&Wilkins; 1992:367-75.
 11. Thompson JF, Uren RF, Shaw HM, et al. *Location of sentinel lymph nodes in patients with cutaneous melanoma: new insights into lymphatic anatomy.* J Am Coll Surg 1999; 189:195-206.
 12. Albertini JJ, Cruse WC, Rapaport D, et al. *Intraoperative radiolymphoscintigraphy improves sentinel lymph node identification in melanoma.* Ann Surg 1996;223:217-24.
 13. Karim RZ, Scolyer RA, Li W, et al. *False negative sentinel lymph node biopsies in melanoma may result from deficiencies in nuclear medicine, surgery, or pathology.* Ann Surg 2008;247:1003-10.
 14. Gershenwald JE, Thompson W, Mansfield PF, et al. *Multi-institutional melanoma lymphatic mapping experience: the prognostic value of sentinel lymph node status in 612 stage I or II melanoma patients.* J Clin Oncol 1999;17: 976-83.